



> Le poignet

- ❑ Rappel anatomique (territoires vasculo-nerveux).
- ❑ Différentes fractures : marginales, stylo radiales, de l'extrémité distale du radius, de l'apophyse unciforme de l'os crochu, comminutives : clinique et radiologie.
- ❑ Luxation du carpe : clinique et radiologie.
- ❑ Stratégies de prise en charge : aspect médico-économique.

> Rappel anatomique (territoires vasculo-nerveux)

Nerf médian

- Nerf de la prise : il commande la pronation, la flexion de la main et des doigts plus l'opposition du pouce, on demande au patient de faire la manoeuvre pouce-index et pouce-majeur.
- Territoire sensitif du médian : face palmaire des 3 doigts radiaux et moitié radiale 4ème doigt ; face dorsale des 2 dernières phalanges des 3 premiers doigts et moitié externe du 4ème.

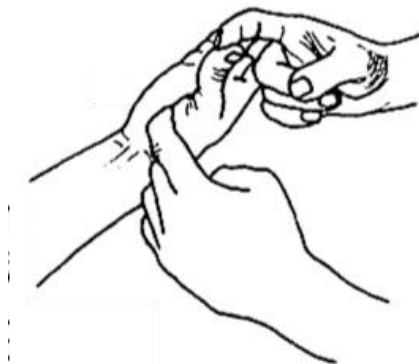Bilan de sensibilité :

Sujet ayant les yeux fermés, en utilisant :

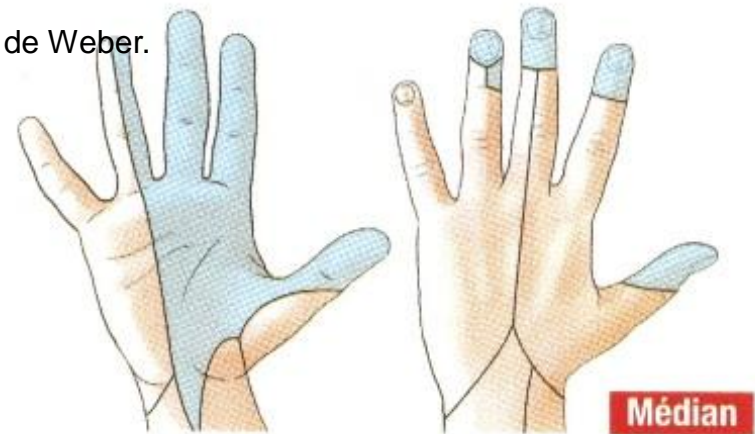
Coton : sensibilité tactile

Aiguille : douleur

Trombone : sensibilité discriminative, hémipulpe par hémipulpe = test de Weber.



Territoire sensitif

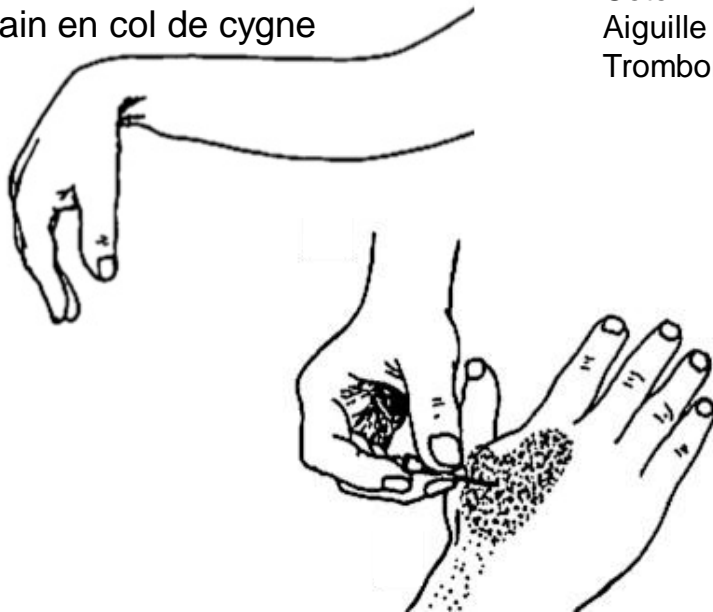

> Rappel anatomique (territoires vasculo-nerveux)

Nerf radial

- Nerf de l'extension : main tombante si atteinte.
- Sensibilité des 2/3 radiaux de la face dorsale de la main (tabatière anatomique)

Paralysie nerf radial
main en col de cygne



Bilan de sensibilité :

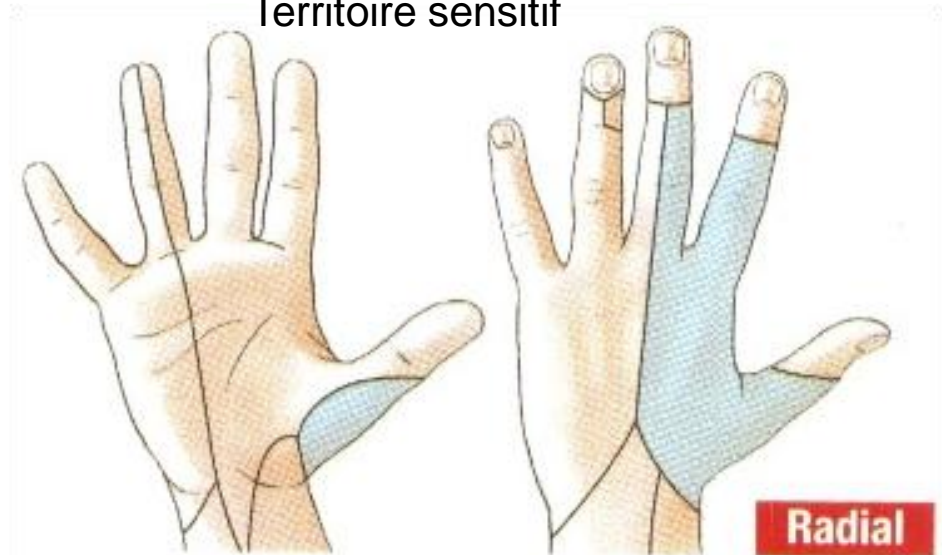
Sujet ayant les yeux fermés, en utilisant :

Coton : sensibilité tactile

Aiguille : douleur

Trombone : sensibilité discriminative, hémipulpe par hémipulpe = test de Weber.

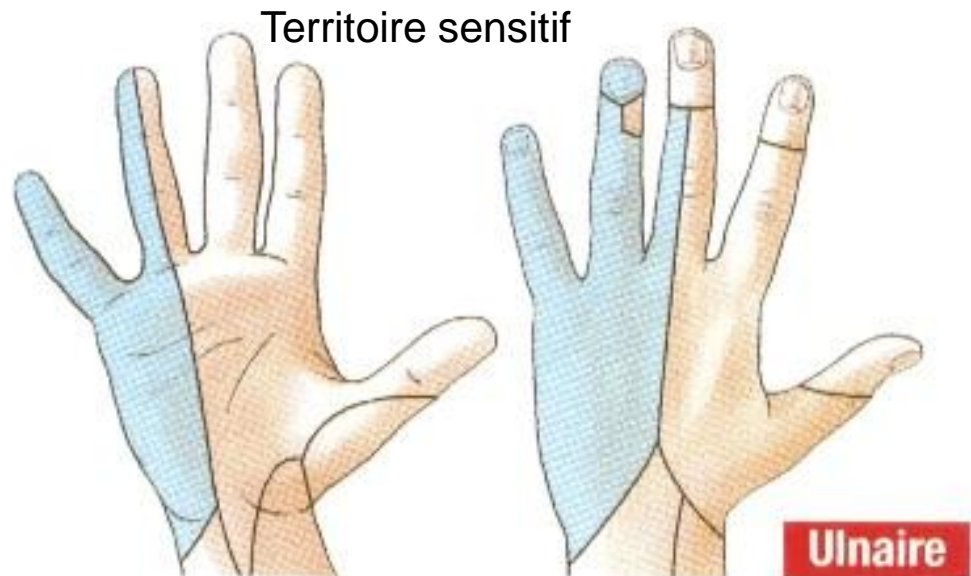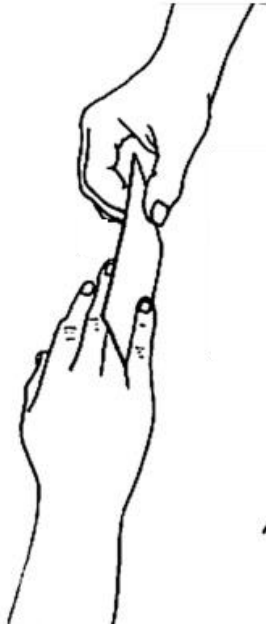Territoire sensitif



> Rappel anatomique (territoires vasculo-nerveux)

Nerf ulnaire (cubital)

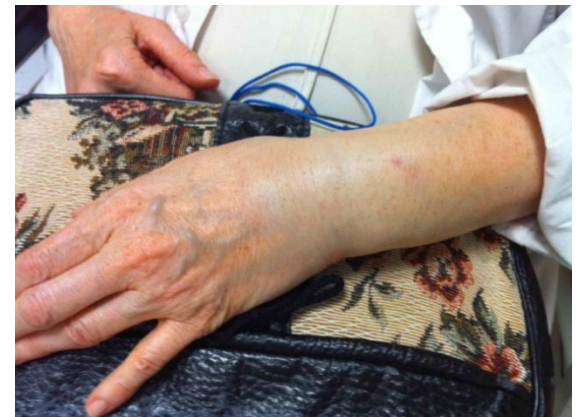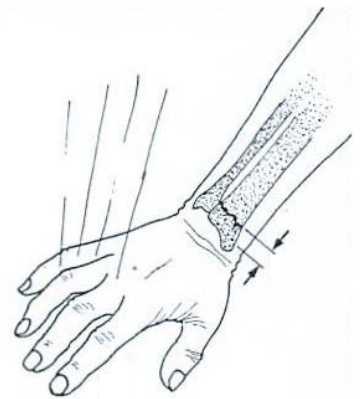- Nerf qui écarte et stabilise les doigts, il commande l'innervation des muscles interosseux : écartement des doigts.
- Territoire sensitif : Sensibilité du 1/3 ulnaire de la face palmaire et dorsale de la main (pulpe de l'auriculaire)



> Fracture de l'extrémité inférieure du radius

Epidémiologie et mécanisme

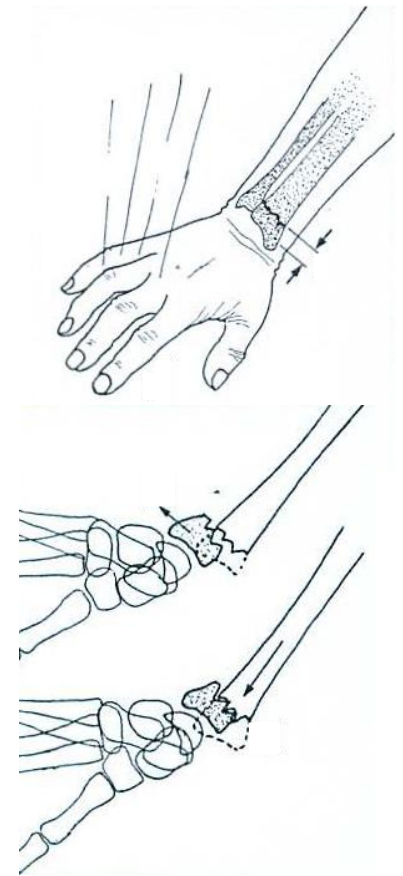
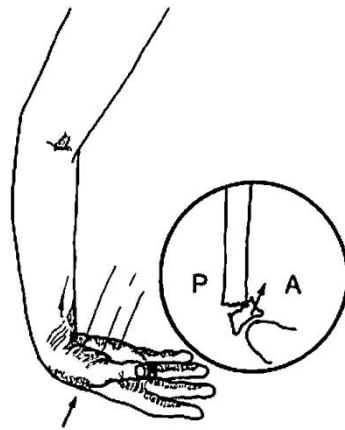
- Fractures les plus fréquentes.
- Touchent préférentiellement les femmes après 60 ans (ostéoporose).
- Sujet jeune : traumatisme à haute énergie.
- Mécanisme indirect : chute sur la main.



> Fracture de l'extrémité inférieure du radius

Physiopathologie

- Selon la position de la main au moment de l'impact on distingue :
 - chute sur la main en hyperextension = déplacement foyer fracture postérieur.
 - chute sur la main en hyperflexion = déplacement antérieur de l'épiphyse radiale.

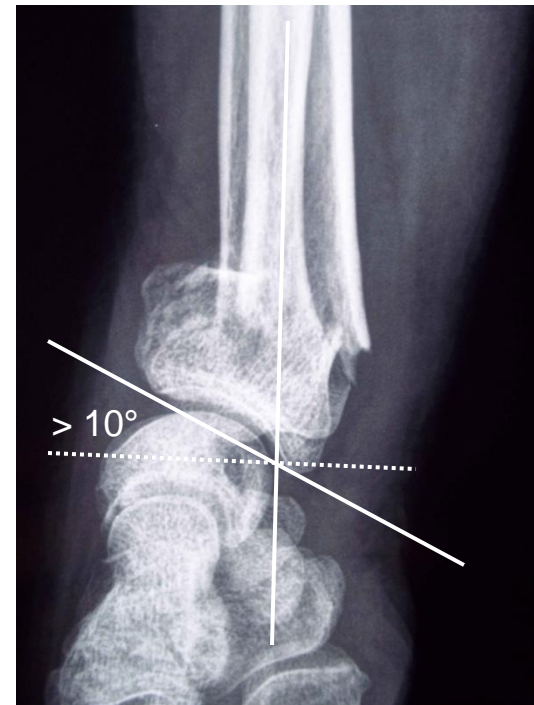
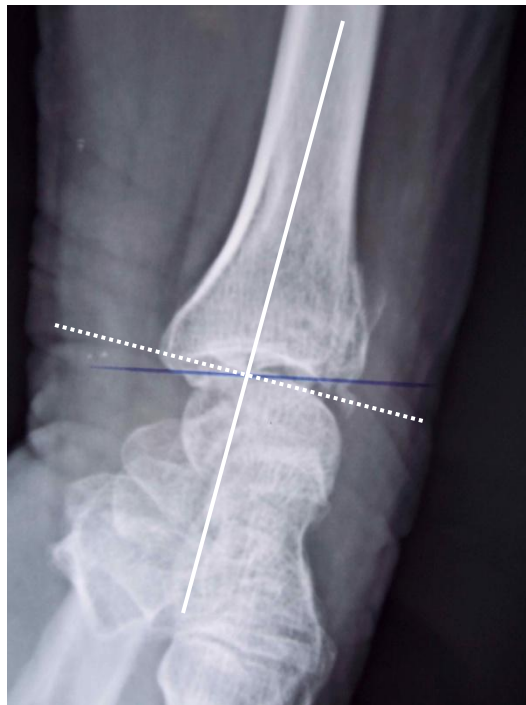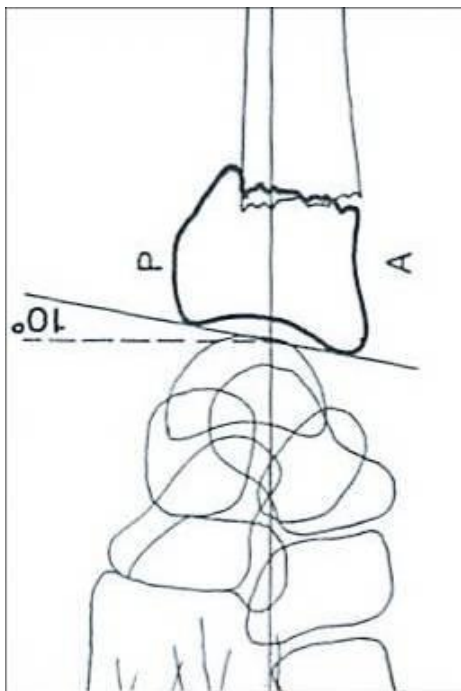


> Fracture de l'extrémité inférieure du radius

Imagerie

- Elle est capitale pour objectiver le déplacement.
- Une incidence de face et de profil sont suffisantes.

Sur un cliché de profil : on détermine l'inclinaison sagittale de l'épiphyse radiale (normal # 10°).



> Fracture de l'extrémité inférieure du radius : stratégie diagnostique

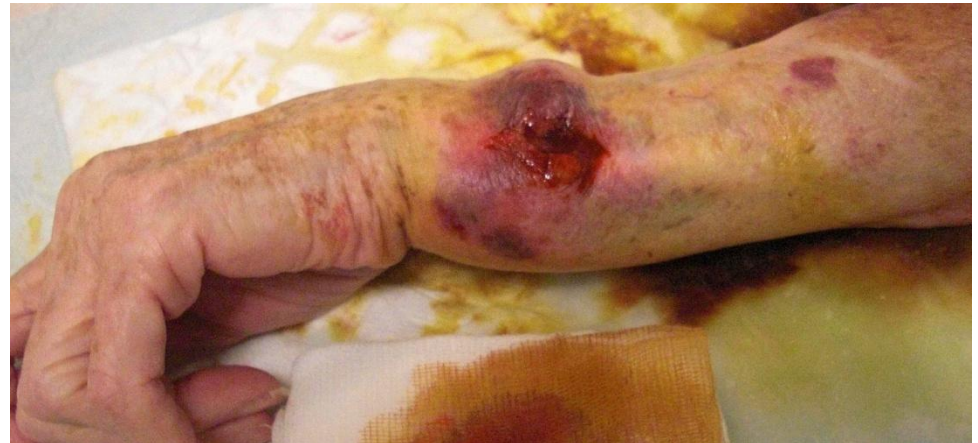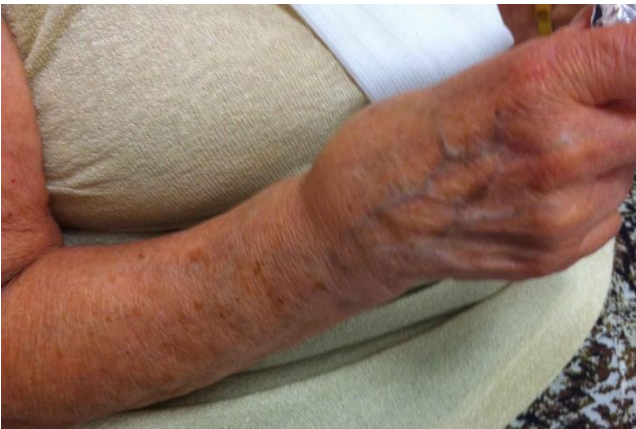Interrogatoire, il précise :

- Les circonstances du traumatisme et son mécanisme (position de la main à l'impact mais difficile à faire préciser).
- Les signes fonctionnels : impotence fonctionnelle totale du poignet, douleur vive.
- La recherche de complications : paresthésies dans le territoire du nerf médian, ouverture cutanée.
- Les antécédents personnels (ostéoporose), le traitement habituel.
- La main dominante, la profession, les habitudes..

> Fracture de l'extrémité inférieure du radius : stratégie diagnostique

Clinique

- Inspection :
 - La patiente se présente avec l'attitude des traumatisés du membre supérieur : poignet tuméfié soutenu par la main controlatérale.
 - Aspect local : de face aspect de main botte radiale, de profil aspect en dos de fourchette.



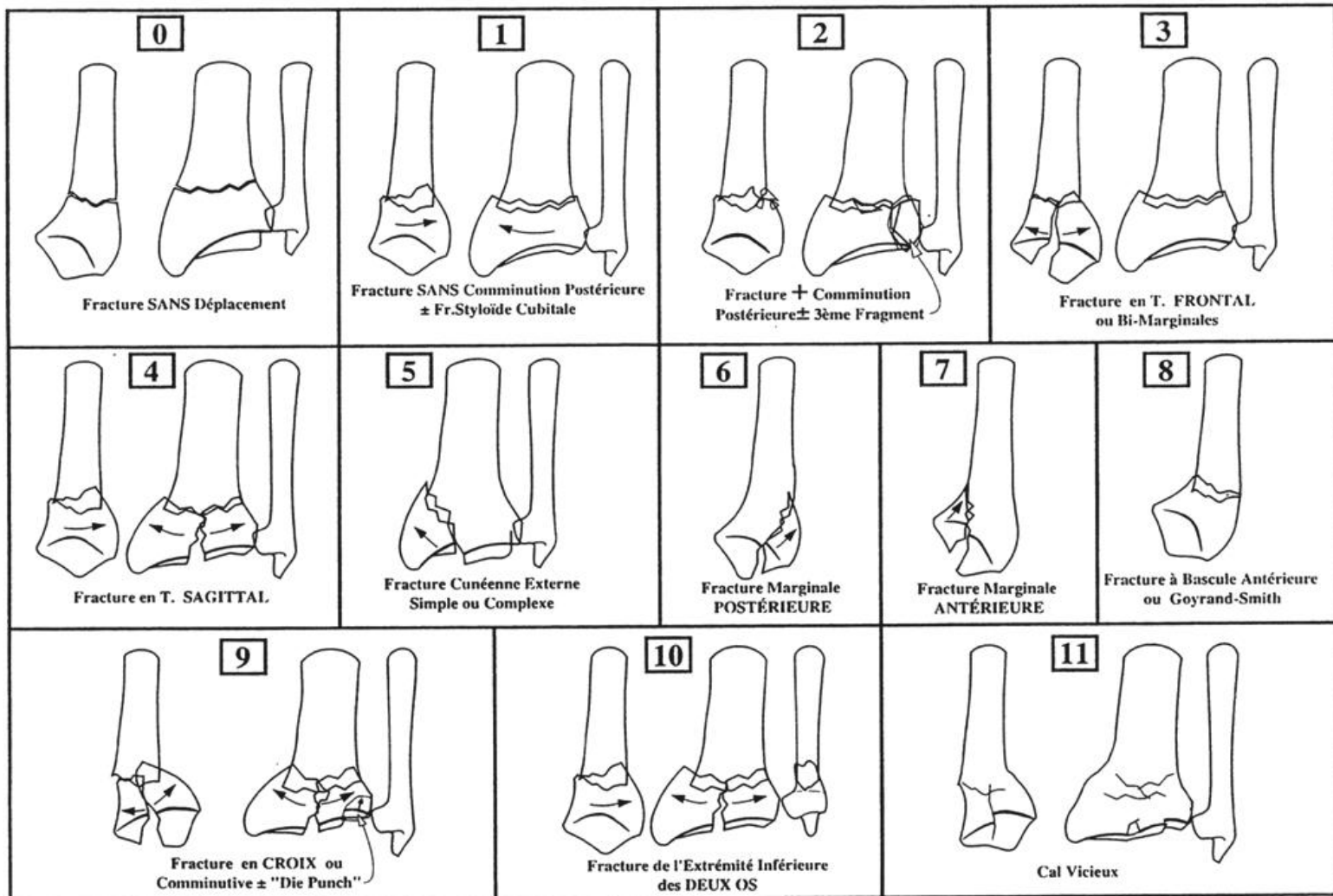
> Fracture de l'extrémité inférieure du radius : stratégie diagnostique

Complications

- Locales :
 - Cutanées : ouverture en regard de la styloïde ulnaire.
 - Vasculaires (exceptionnelle) palpation systématique du pouls radial.
 - Nerveuses (fractures à déplacement antérieur) atteinte du nerf médian ou plus rarement du nerf ulnaire.
- Générales dans le cadre d'un polytraumatisme.

> Fracture de l'extrémité inférieure du radius

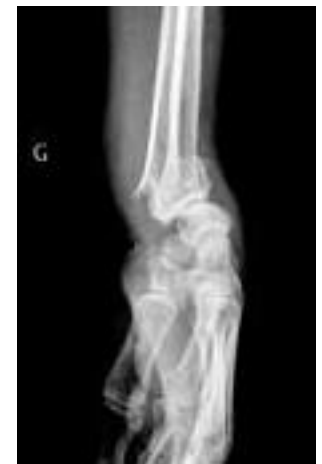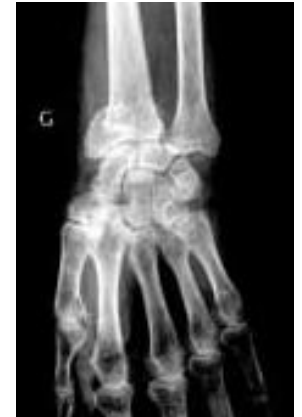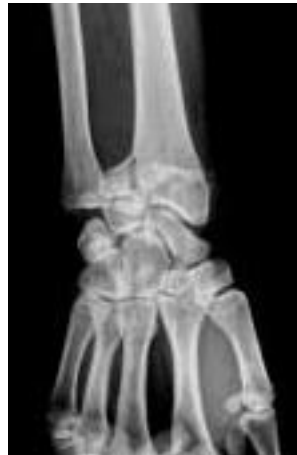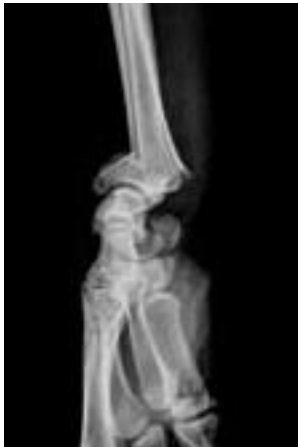Classification anatomo-clinique de Castaing



> Fracture de l'extrémité inférieure du radius

Fractures à déplacement postérieur

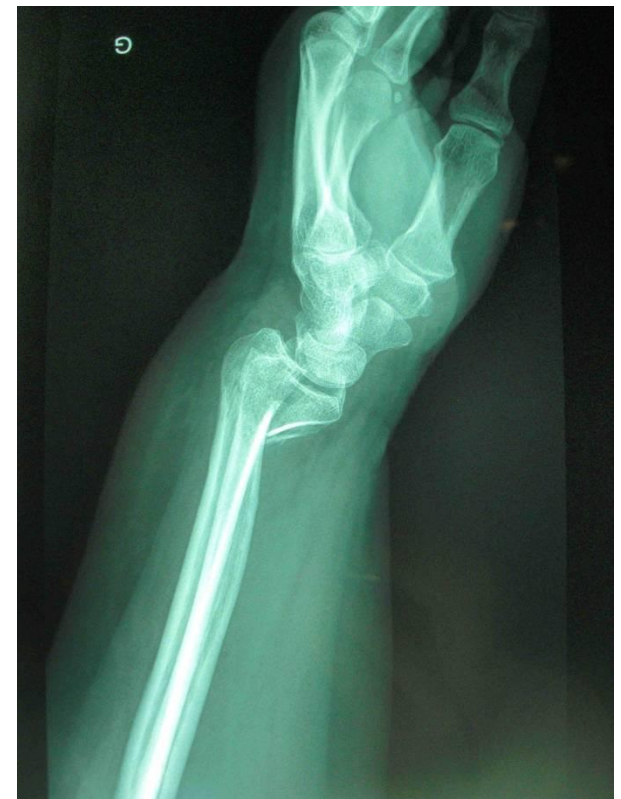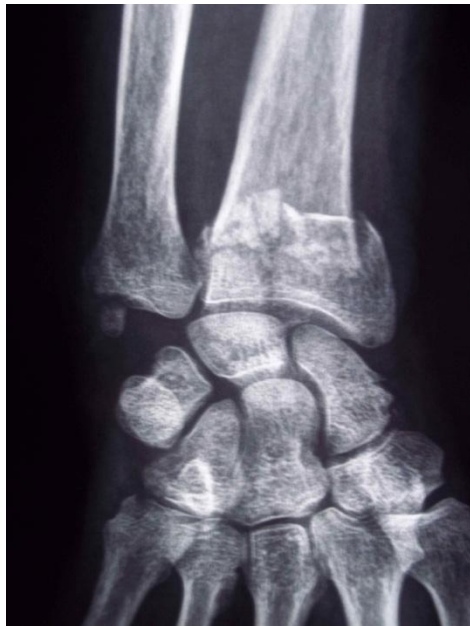- Les plus fréquentes (90%).
- Fractures extra-articulaire :
 - fracture de Pouteau-Colles,
 - fracture de Gérard-Marchand : Pouteau-Colles + styloïde ulnaire.
- Fractures articulaires.



> Fracture de l'extrémité inférieure du radius

Fractures à déplacement antérieur

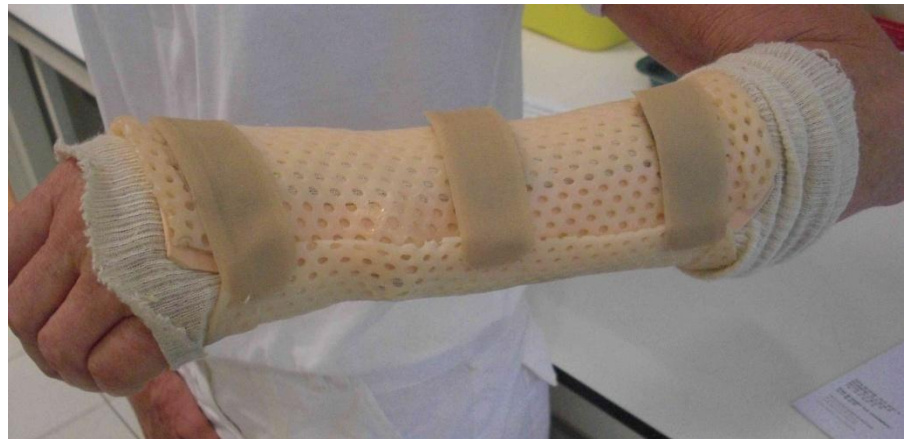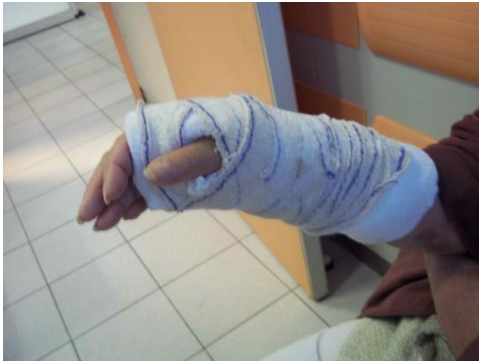- Fractures sus-articulaires de Goyrand-Smith.
- Fractures articulaires : marginale antérieure.



> Fracture de l'extrémité inférieure du radius

Traitement orthopédique

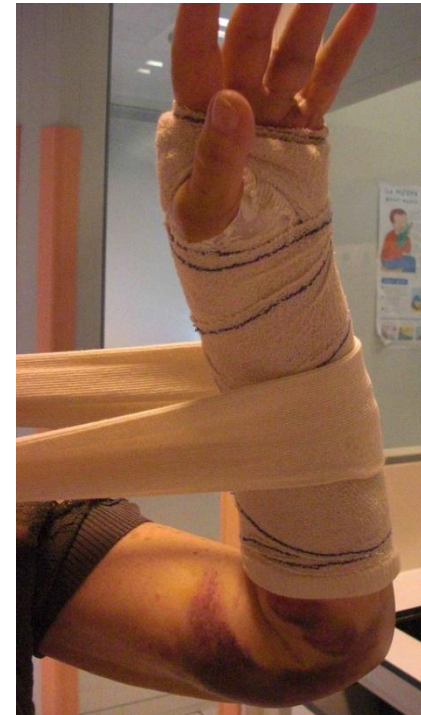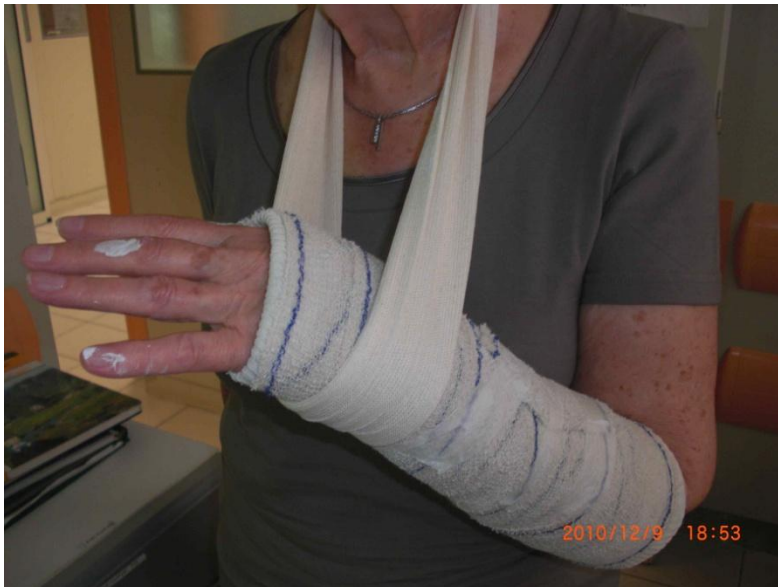- Il s'adresse aux fractures non ou peu déplacées mais également aux patients âgés.
- L'immobilisation est réalisée par attelle plâtrée ante-brachio-palmaire ou attelle thermoplastique moulée sur mesure pendant 6 semaines.
- Surveillance radiographique hebdomadaire (dépiste les déplacements secondaires sous plâtre).



> Fracture de l'extrémité inférieure du radius

Conseils au cours de l'immobilisation

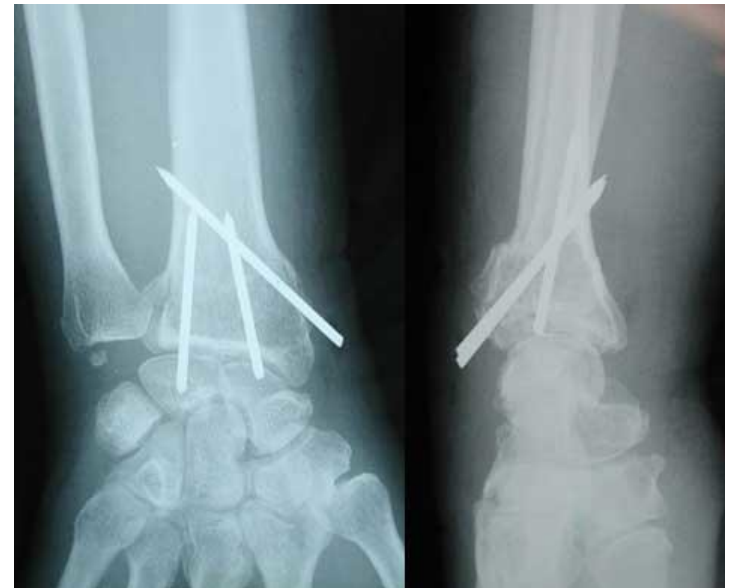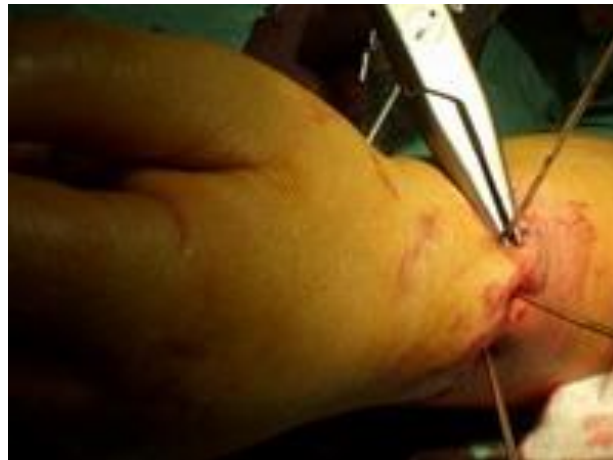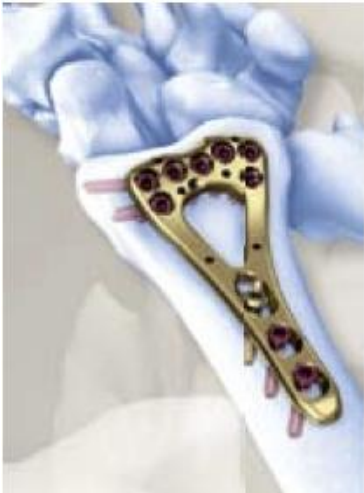- Surélever l'avant-bras la première semaine pour éviter l'œdème de la main.
- Mobiliser les doigts pour éviter l'algodystrophie.



> Fracture de l'extrémité inférieure du radius

Traitement chirurgical

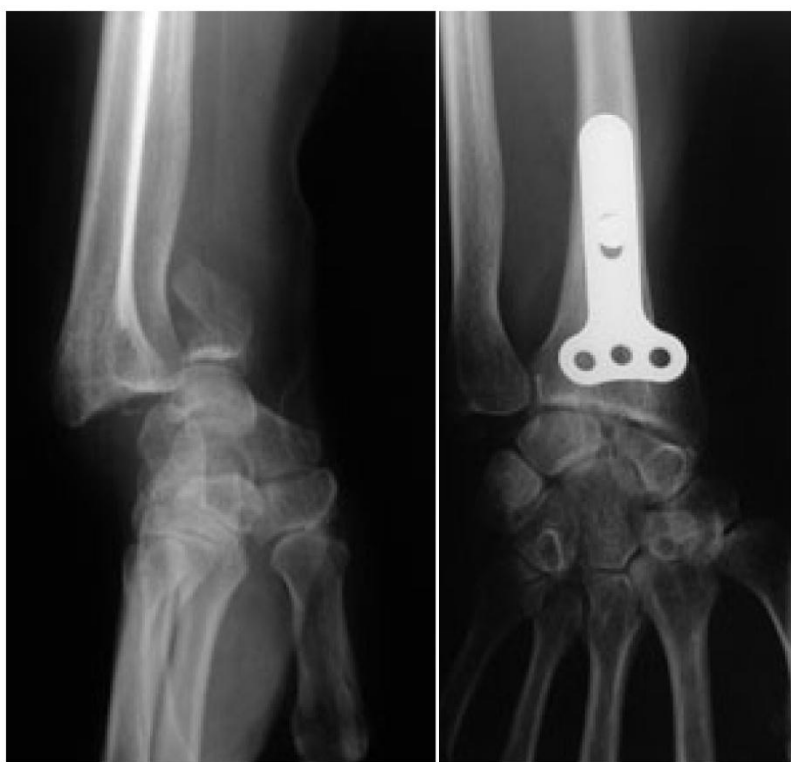- Plusieurs techniques :
 - Ostéosynthèse par plaque antérieure vissée.
 - Ostéosynthèse par embrochage percutané (selon Kapandji).



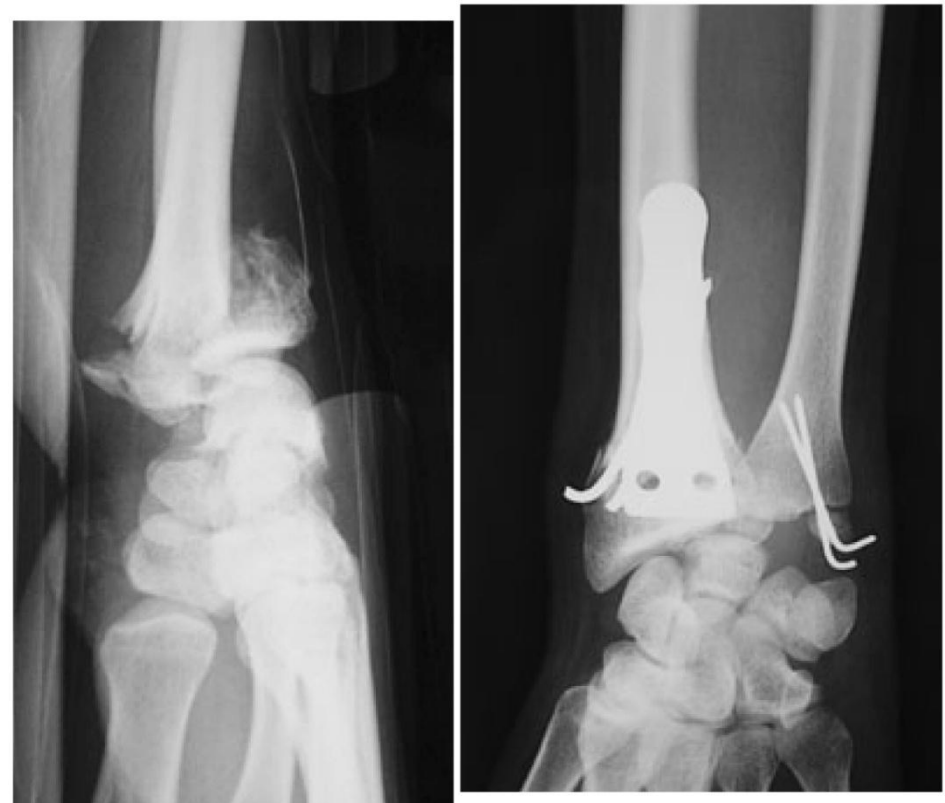> Fracture de l'extrémité inférieure du radius

Traitement chirurgical

Fracture marginale : plaque antérieure

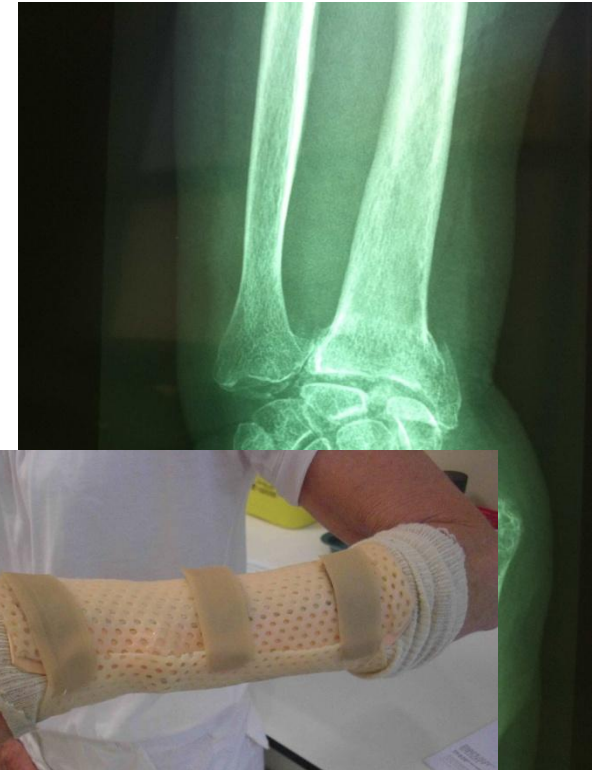
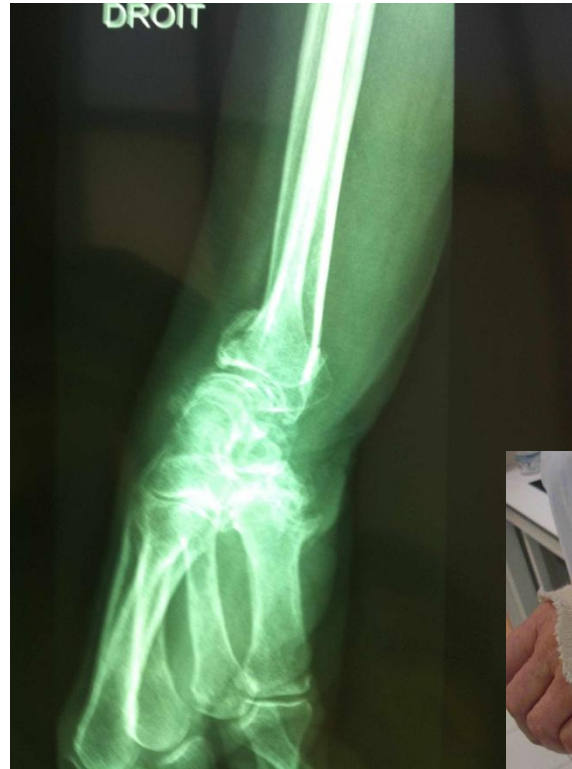
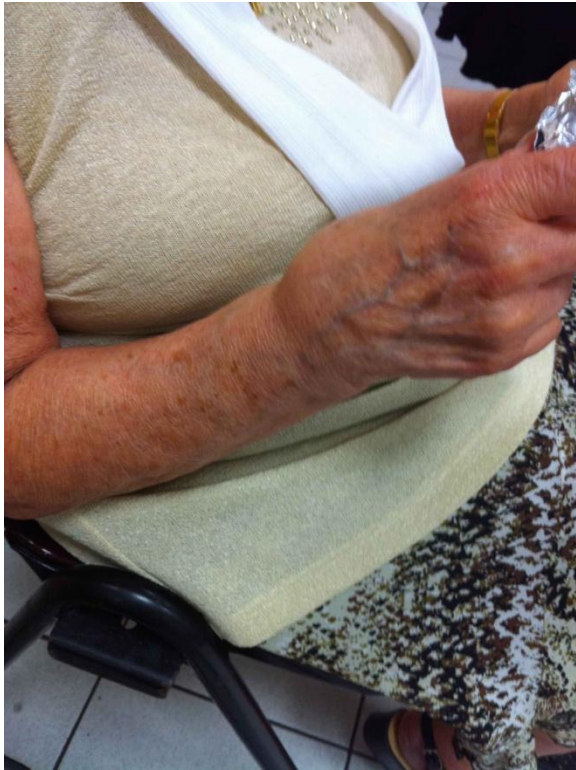Fracture comminutive : plaque + broches



> Fracture de l'extrémité inférieure du radius

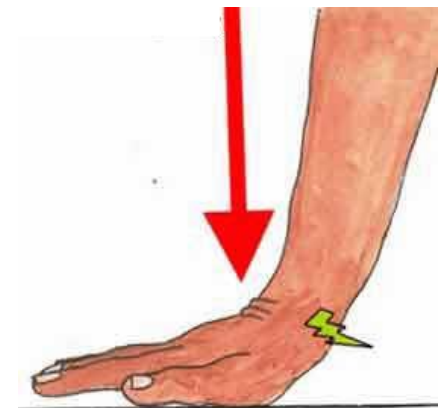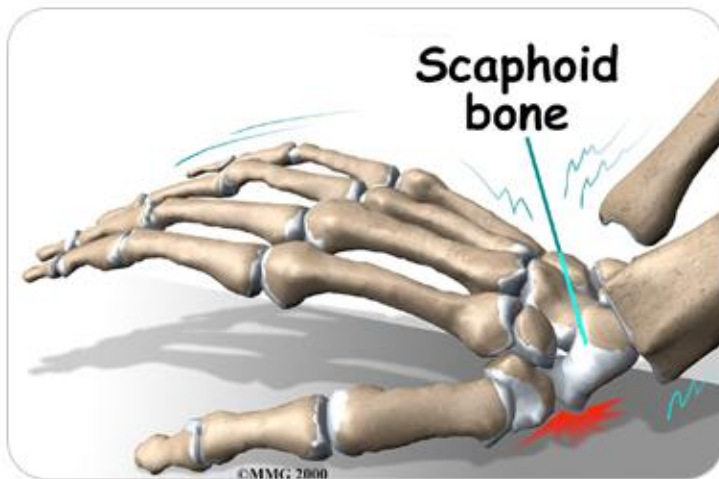
Exemple



> Fracture du scaphoïde

Epidémiologie et mécanisme

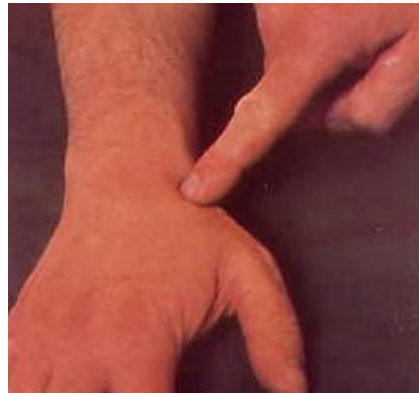- Fracture la plus fréquente des os du carpe.
- Touche surtout l'homme jeune.
- Mécanisme : chute sur la partie radiale de la paume produisant une hyperextension du poignet de + 90°.



> Fracture du scaphoïde

Diagnostic clinique

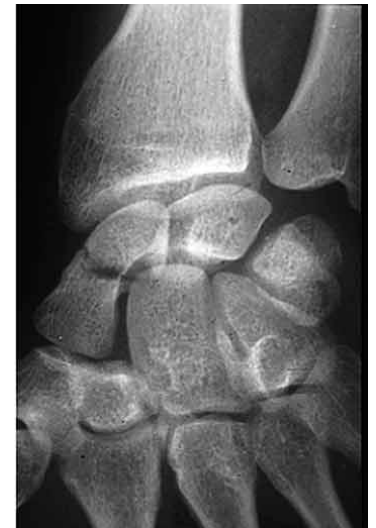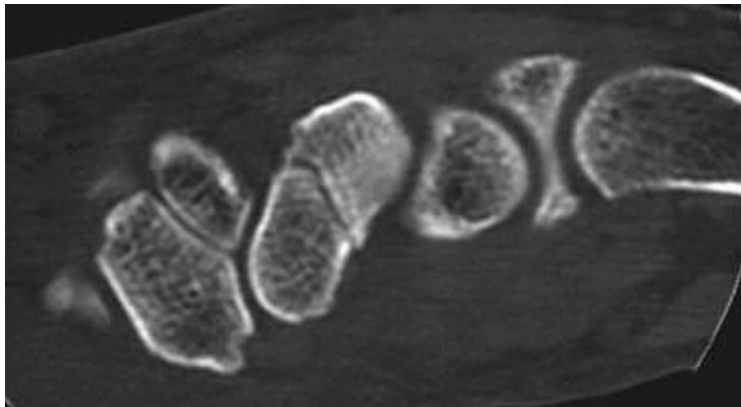
- Poignet douloureux.
- Importance de l'interrogatoire.
- Faire préciser le type de traumatisme causal.
- Douleur dorso-latérale.
- Gravité si œdème de la tabatière anatomique.
- Douleur provoquée par la pression direct de la tabatière anatomique ou pression axiale de la colonne du pouce.



> Fracture du scaphoïde

Diagnostic paraclinique

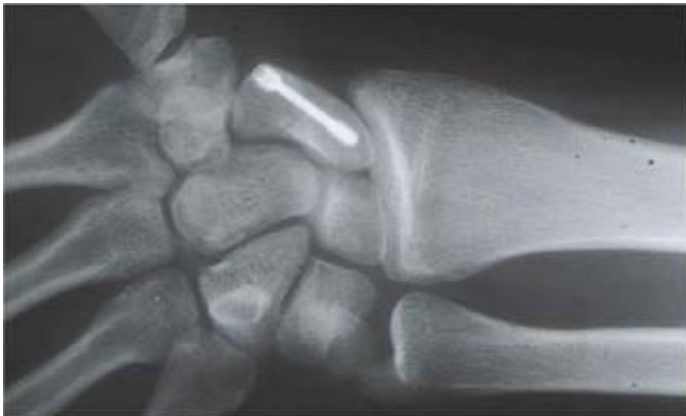- Radiographies simples du poignet de face et de profil ou incidences du scaphoïde.
- Scanner avec reconstruction 3D.
- Scintigraphie osseuse.
- IRM : examen le + sensible et le + spécifique au stade précoce.



> Fracture du scaphoïde

Traitement

- Immobilisation plâtrée : plâtre ante-brachiopalmaire ou brachio-anté-brachiopalmaire prenant la colonne du pouce .
- Ostéosynthèse à ciel ouvert ou à foyer fermé avec ou sans contrôle arthroscopique.



> Fracture du scaphoïde

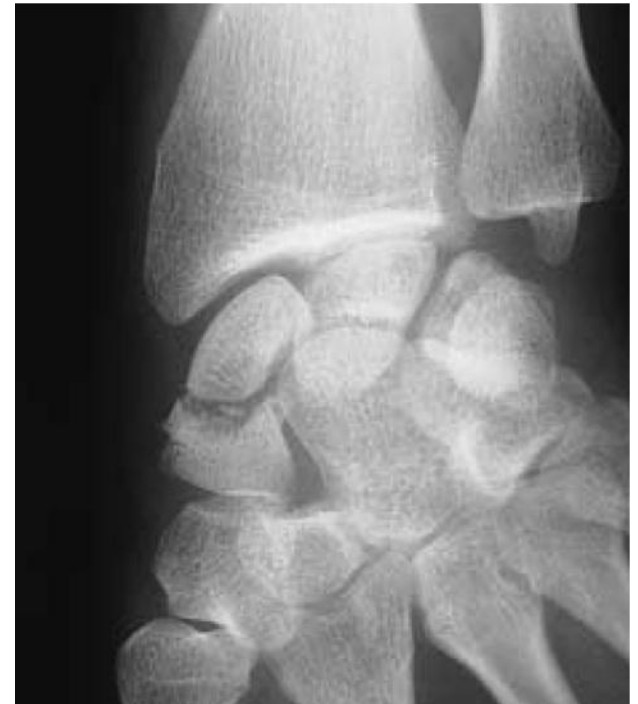Stratégie de prise en charge au cabinet

- Douleur tabatière anatomique ou doute clinique avec radiographie normale :
 - Orthèse thermoplastique moulée sur mesure antebrachiopalmaire prenant la colonne du pouce.
 - Prescription scanner du scaphoïde ou IRM.
 - Consultation orthopédiste.
 - Immobilisation de départ 3 mois, puis contrôles scannographiques réguliers au 3ème mois si consolidation correcte arrêt immobilisation, si incomplète poursuivre l'immobilisation encore un mois puis scanner de contrôle, etc... jusqu'au 5ème mois.
 - Durée d'immobilisation maximale 6 mois.

> Fracture du scaphoïde

Evolution

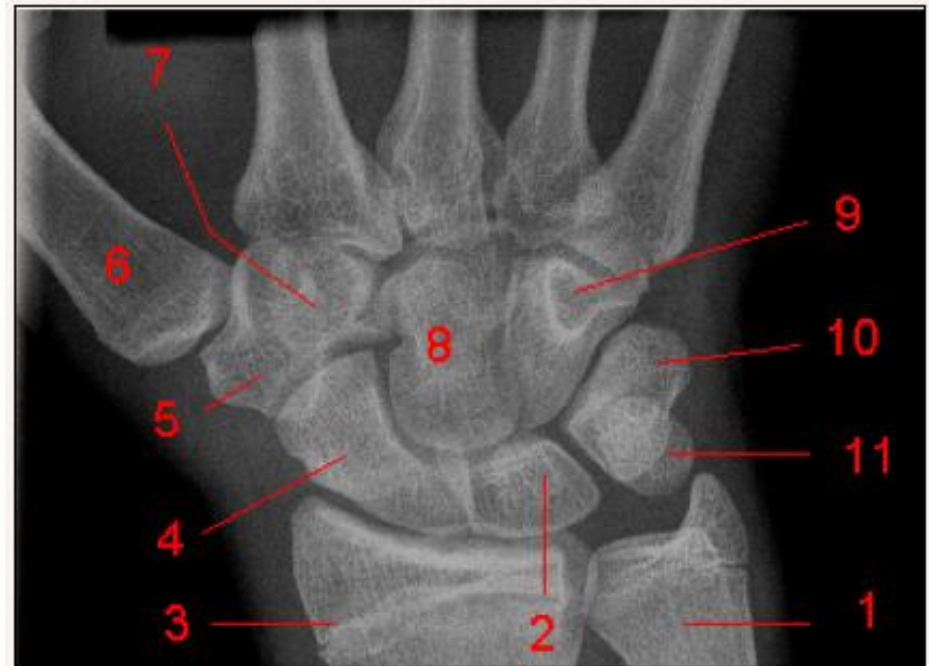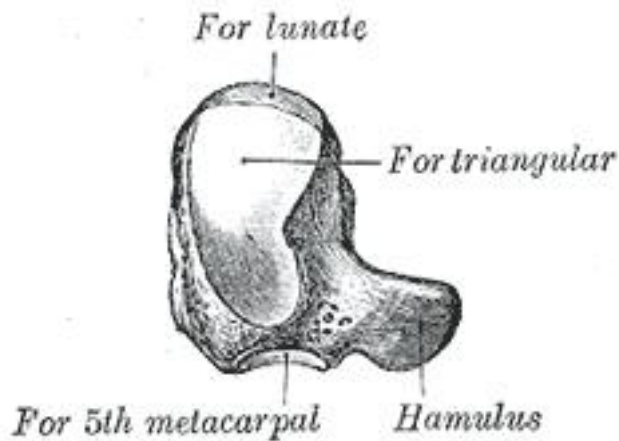
- Le traitement orthopédique d'une fracture non déplacée même bien conduit ne garantit pas la consolidation.
- Mais le traitement chirurgical n'est pas une garantie en soi d'une bonne consolidation.
- Les complications sont :
 - Pseudarthrose.
 - Nécrose.
 - Cal vicieux.



> Fracture de l'apophyse unciforme de l'os crochu (hamatum)

Rappel anatomique

- Un des huit os composant le carpe, élément de l'articulation du poignet.
- Sa face antérieure présente une apophyse en forme de crochet : apophyse unciforme.

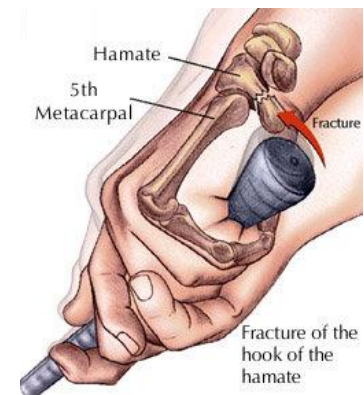

- 1, Apophyse styloïde de l'ulna. 2, Os lunatum (Semi-lunaire). 3, Extrémité distale du radius. 4, Scaphoïde. 5, Trapèze. 6, 1er Métacarpien. 7, Trapézoïde. 8, Os capitatum (Grand os). 9, Os hamatum (Os crochu). 10, Os triquetrum (pyramidal). 11, pisiforme. .

> Fracture de l'apophyse unciforme de l'os crochu

Epidémiologie

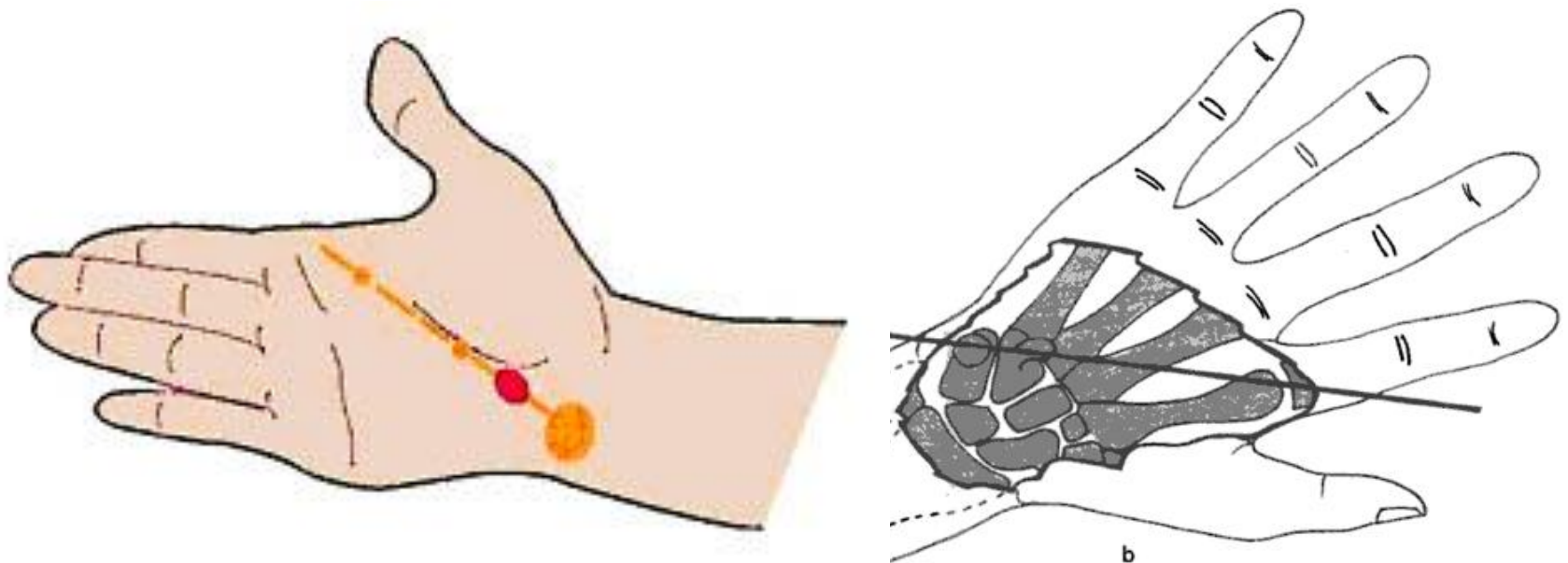
- Elle est observée dans la pratique du golf, tennis et squash.
- Mécanisme :
 - traumatisme direct sur la paume de la main (réception de chute),
 - indirect par contraction musculaire ou ligamentaire brutale.
 - fracture de fatigue : chocs itératifs ou tensions répétée des ligaments ou muscles.
- Piège diagnostique : inaperçue.
- Problème : patient vu tardivement.



> Fracture de l'apophyse unciforme de l'os crochu (hamatum)

Clinique

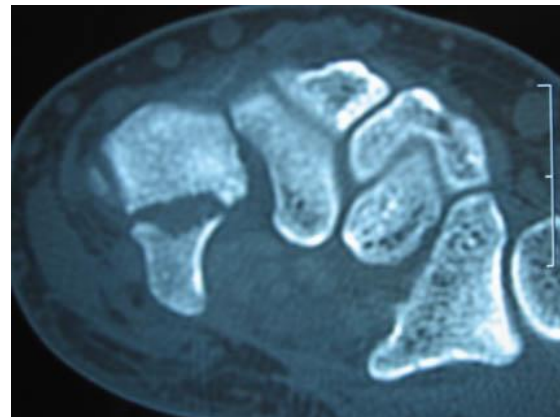
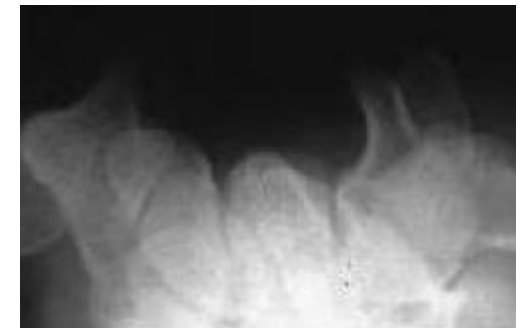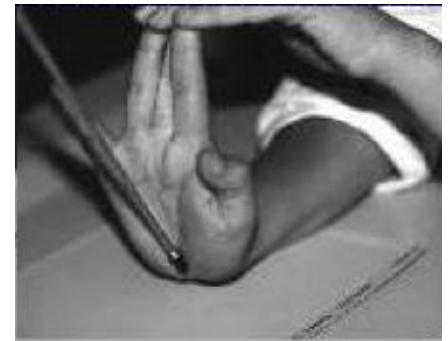- L'examen recherche 3 signes évocateurs :
 - Douleur à la contraction résistée flexion palmaire et du 5ème doigt (court fléchisseur).
 - Douleur compression axiale 4ème et 5ème doigt.
 - Point douloureux électif palpation apophyse unciforme.



> Fracture de l'apophyse unciforme de l'os crochu

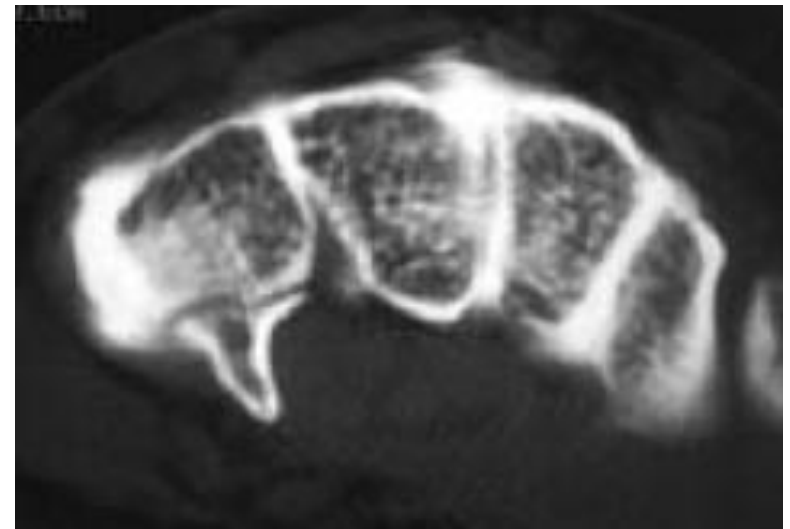
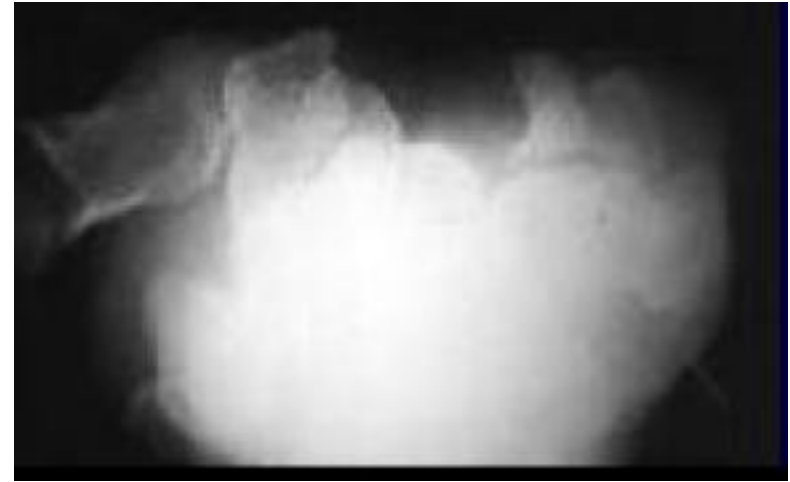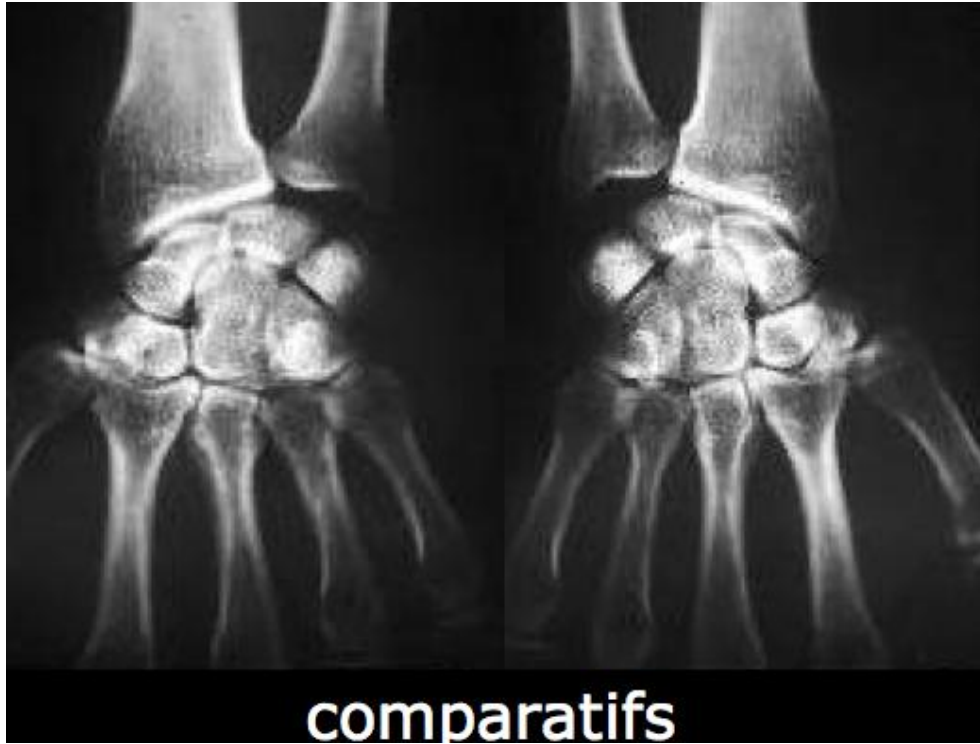Diagnostic radiologique

- 4 clichés :
 - un cliché de face,
 - un profil standard,
 - une incidence du canal carpien (en extension maximale de la main,
 - une incidence à 45° de supination.
- Au moindre doute : scintigraphie ou scanner.



> Fracture de l'apophyse unciforme de l'os crochu

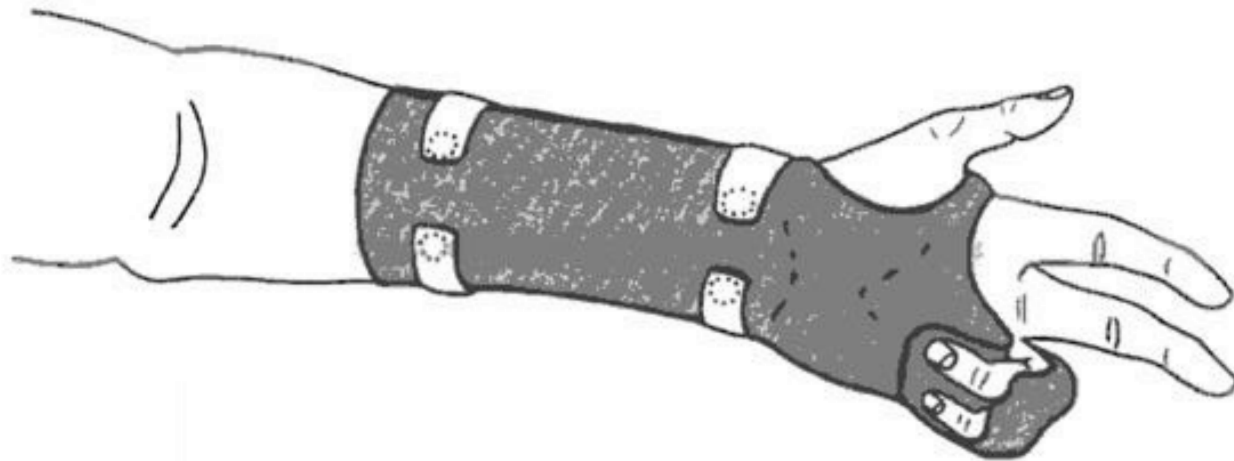
Exemple radiologique



> Fracture de l'apophyse unciforme de l'os crochu

Traitement forme aiguë

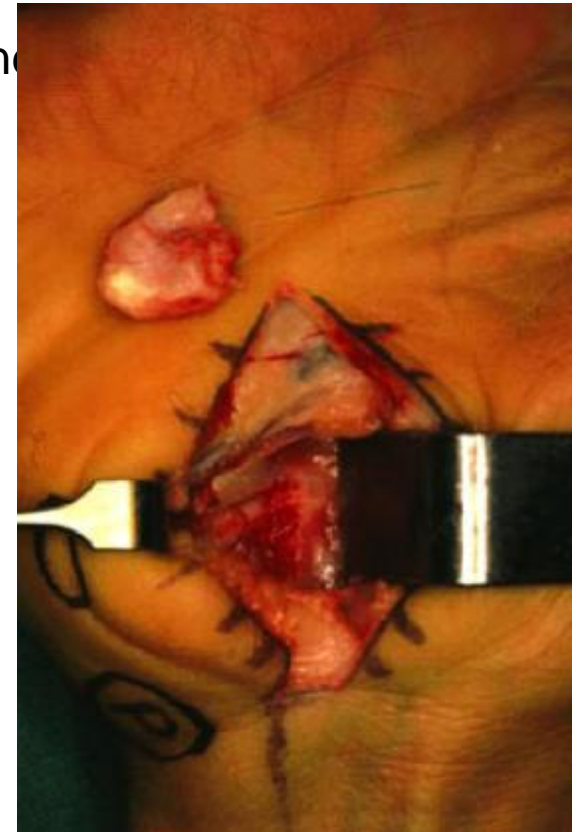- Immobilisation par orthèse thermoplastique moulée sur mesure avec légère flexion du poignet, inclinaison cubitale laissant libre des 3 premiers rayon mais maintenant les 4ème et 5ème doigt (MP et IPP en flexion).
- Durée : 6 à 8 semaines



> Fracture de l'apophyse unciforme de l'os crochu

Découverte tardive le plus souvent

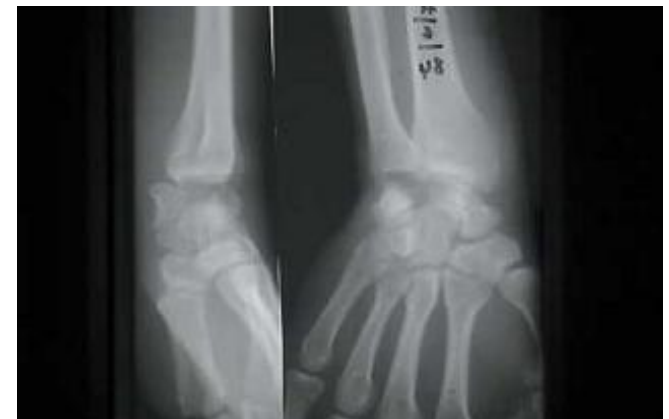- Au stade de pseudarthrose : douleur
- Devant une neuropathie du nerf ulnaire.
- Devant une tendinite ou rupture du fléchisseur profond 4ème ou 5ème doigt.
- Traitement résection de l'apophyse unciforme.



> Luxation du carpe

Introduction


- Lésion piègeuse.
- C'est une lésion grave.
- Il s'agit d'une lésion ligamentaire.
- Pas toujours visible sur le clichés standards initiaux.
- Touche les adultes jeunes à la suite de traumatismes violents.
- Peut compromettre l'avenir fonctionnel du poignet.



> Luxation du carpe

Physiopathologie

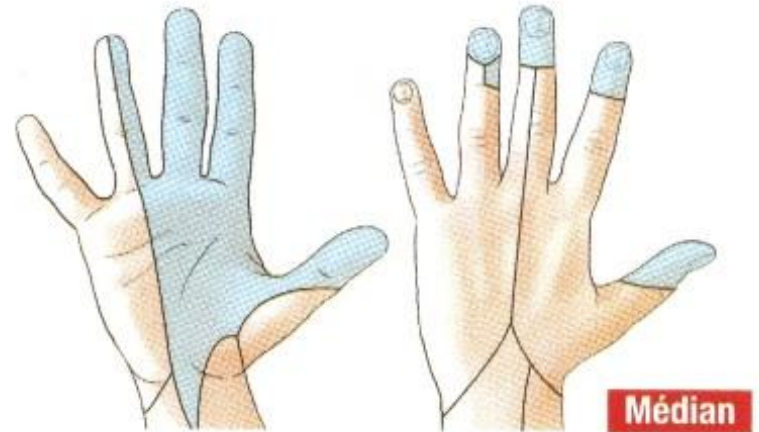
- 8 os du carpe = massif déformable.
- Stabilité assurée par un système ligamentaire.
- Entorse = lésion ligamentaire pure sans perte du contact surfaces articulaires.
- Subluxation = perte des surfaces articulaires mais persistance d'un contact.
- Luxation = perte complète de contact surfaces articulaires.



> Luxation du carpe

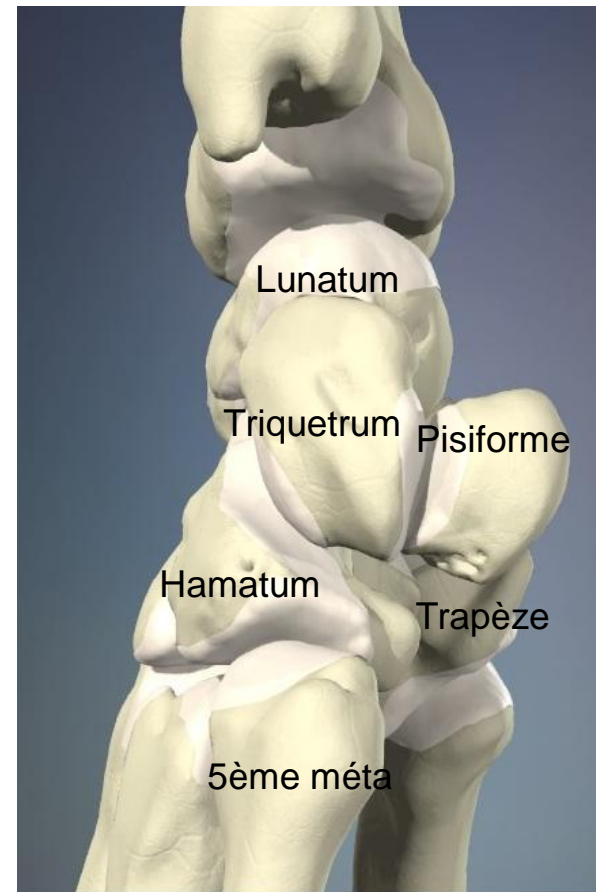
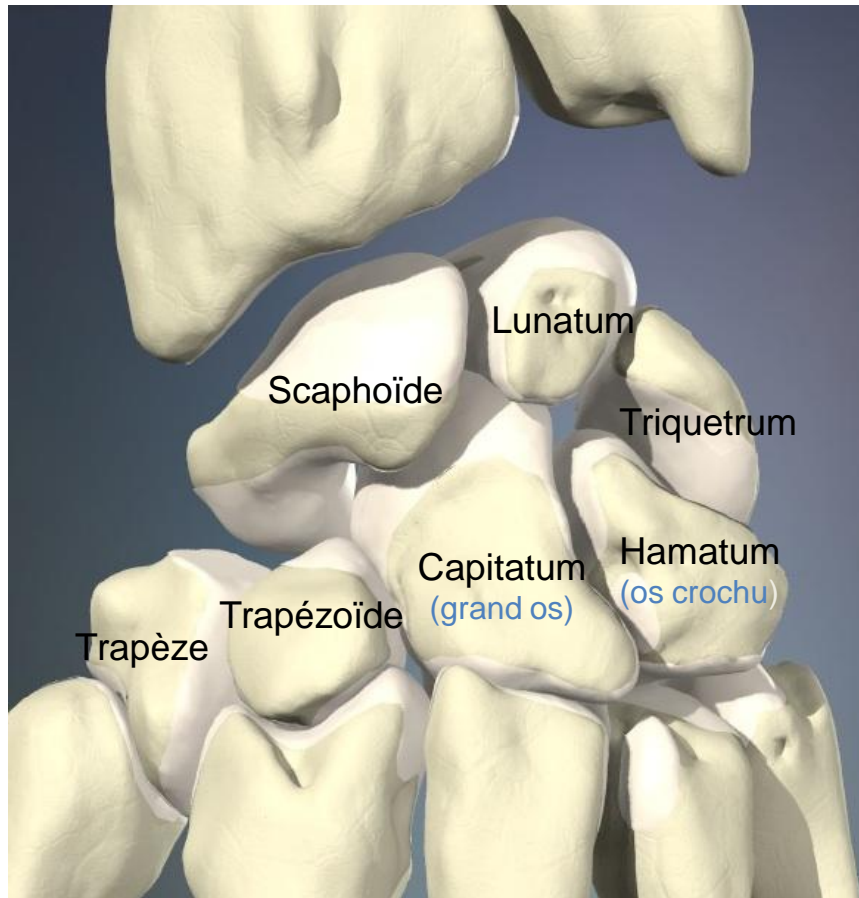
Diagnostic clinique

- Impotence fonctionnelle et douleur du poignet.
- Mobilisation des doigts douloureuse.
- Poignet oedématié, déformé.
- Palpation réveille une douleur exquise et perçoit le lunatum luxé en avant.
- Recherche lésion du nerf médian : nerf de la prise, flexion des articulations et sensibilité des 2/3 radiaux de la face palmaire de la main (pulpe de l'index).



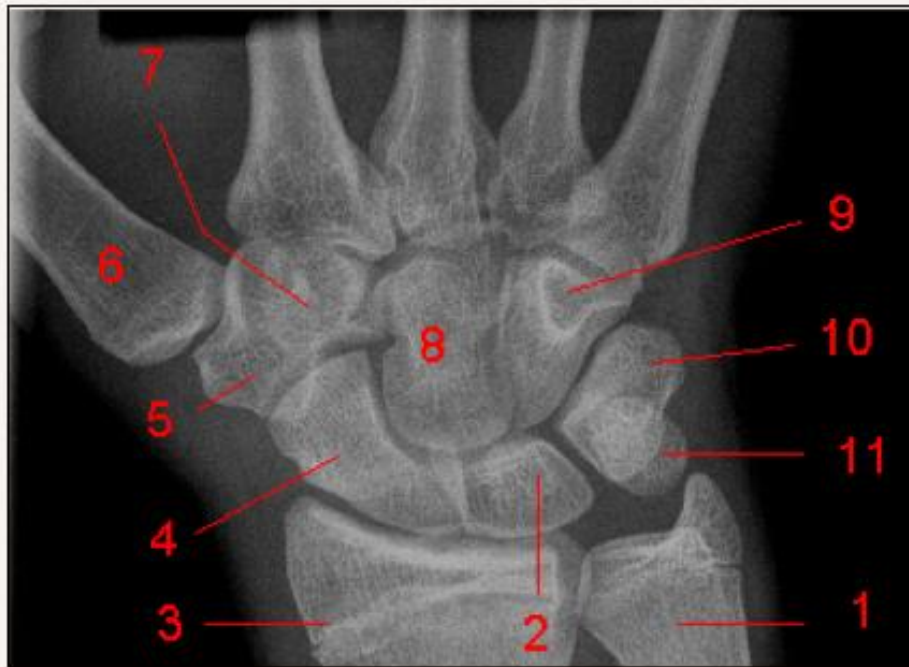> Luxation du carpe

Rappel anatomique

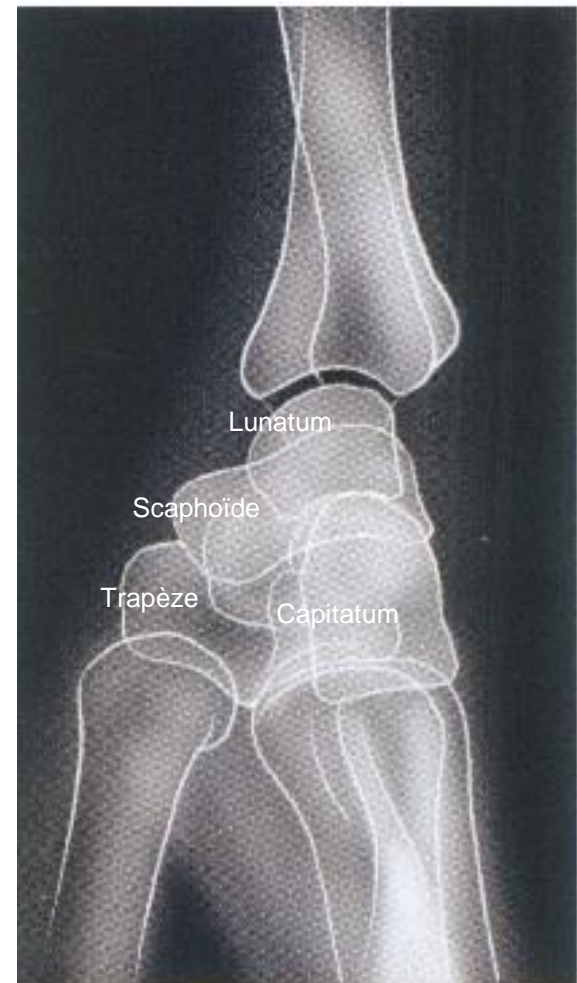

> Luxation du carpe

Radio-anatomie

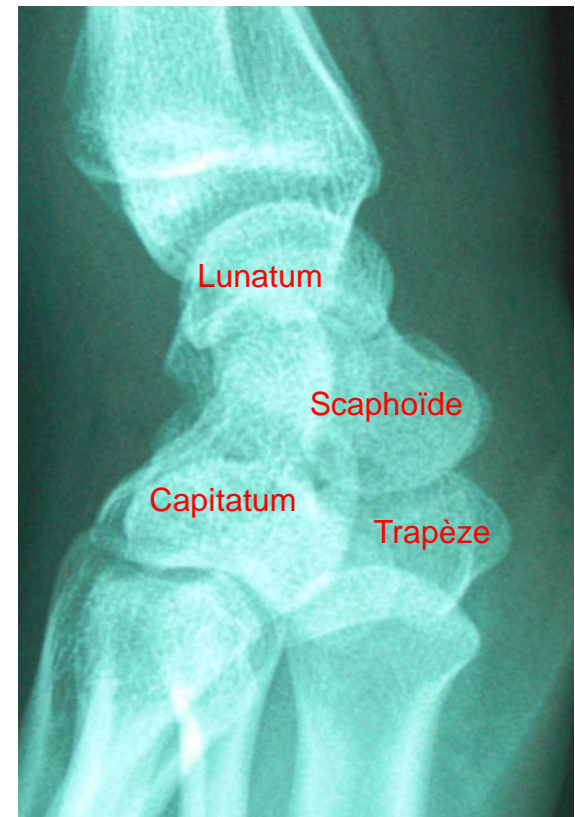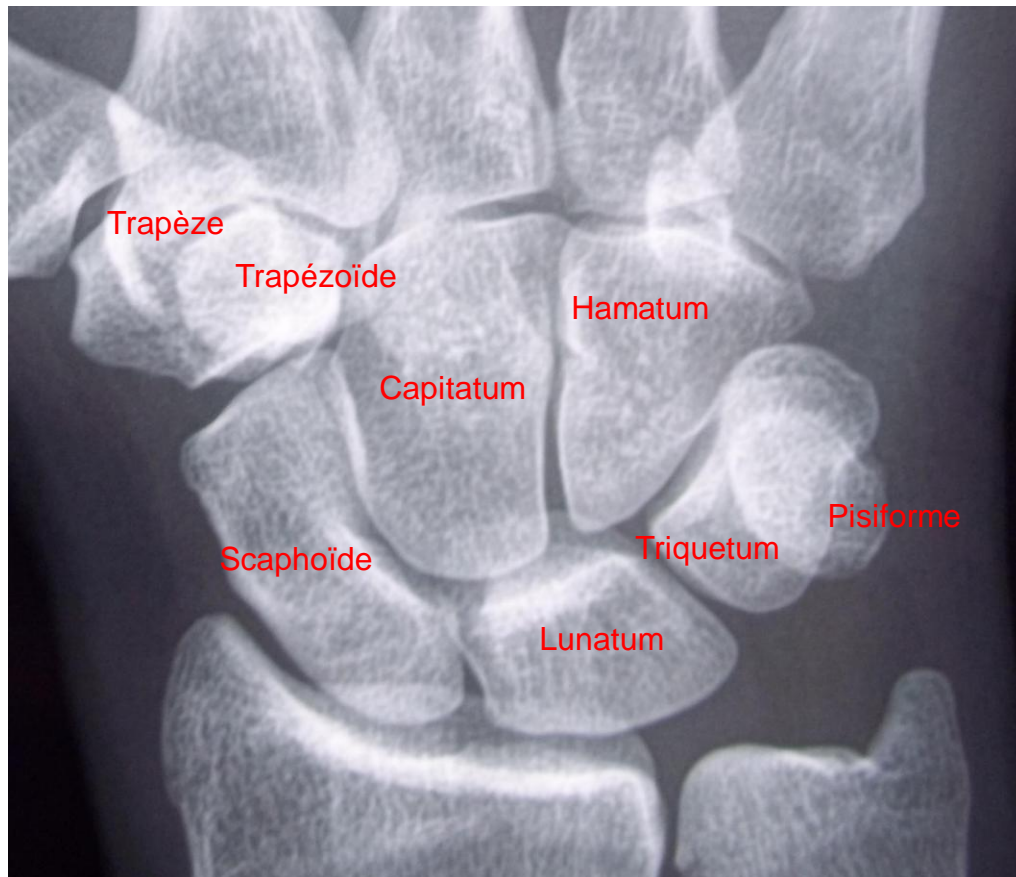


1, Apophyse styloïde de l'ulna. 2, Os lunatum (Semi-lunaire). 3, Extrémité distale du radius. 4, Scaphoïde. 5, Trapèze. 6, 1er Métacarpien. 7, Trapézoïde. 8, Os capitatum (Grand os). 9, Os hamatum (Os crochu). 10, Os triquetrum (pyramidal). 11, pisiforme. .



> Luxation du carpe

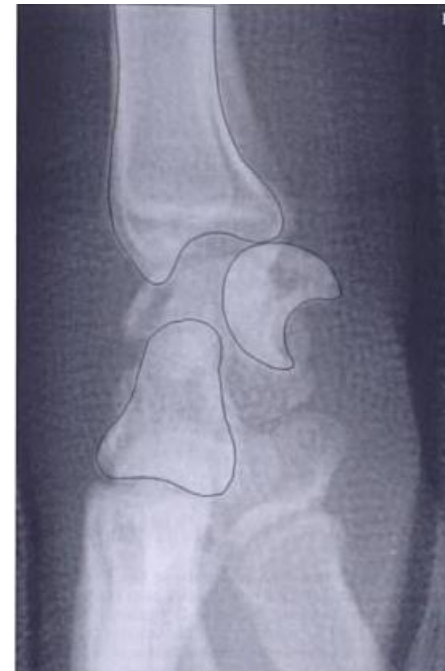
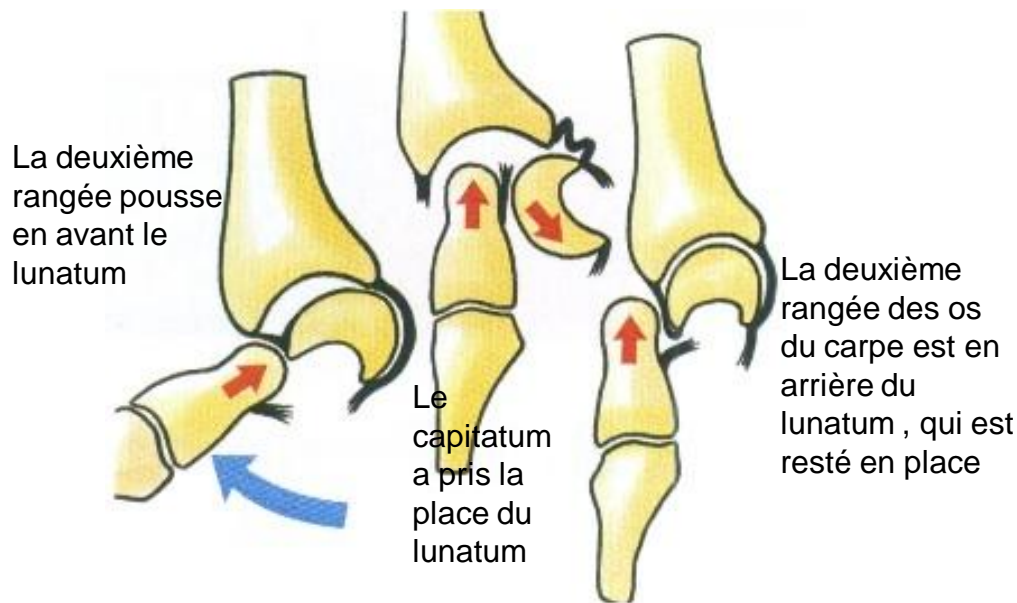
Radio-anatomie



> Luxation du carpe

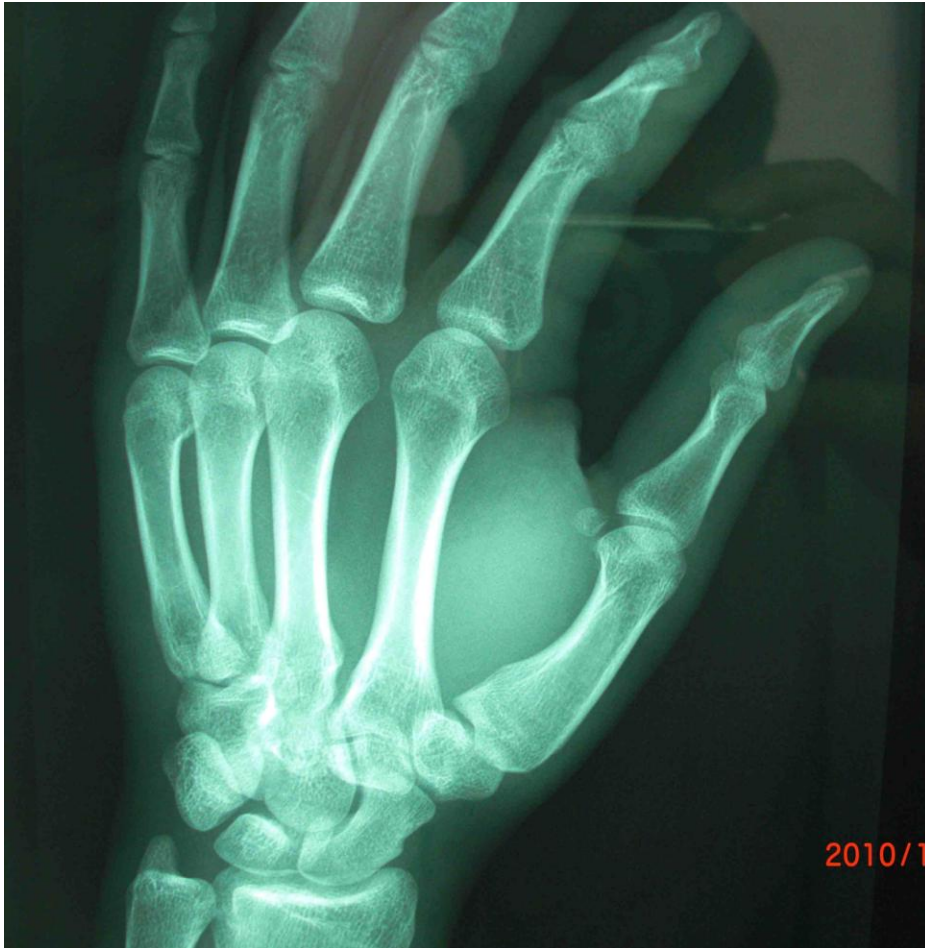Diagnostic radiologique

- Attention si mauvais profil luxation non visible.
- Si radiographie de 3/4 le pisiforme est pris pour une luxation du lunatum.
- 3 types de luxations.



> Luxation du carpe

Attention à l'incidence de 3/4

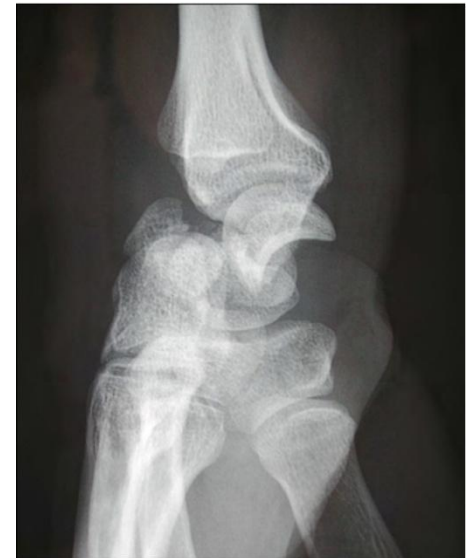

Luxation non visible

> Luxation du carpe

Traitement

- Avant la réduction scanner si possible à la recherche de fractures associées.
- Réduction en foyer fermé sous AG au bloc opératoire en tirant dans l'axe puis immobilisation pour une durée de 45 jours plâtre ante-brachiopalmaire.
- Réduction à foyer ouvert si échec réduction à foyer fermé + brochages intra-carpiens + sutures ou réinsertions ligamentaires (ancres).



> Luxation du carpe

Complications

- Raideur et douleur du poignet.
- Instabilité du carpe.
- Nécrose du lunatum.
- Arthrose radio- et intercarpienne.

> Stratégies de prise en charge : aspect médico-économique

- Les fractures de l'extrémité inférieure du radius sont traitées préférentiellement orthopédiquement d'autant que le patient est âgé. La gêne fonctionnelle est minime dans les âges avancés.
- L'impact socioéconomique des fractures du scaphoïde est important compte tenu du terrain.